臨床検査情報誌　　第６号

四つ葉のクローバー

発行所
桐生厚生総合病院　中央検査部
責任者　　吉田カツ江

理念　臨床検査の質的向上と信頼性の確保

２００６年２月発行

平成１８年の新しい年を迎え、中央検査部職員一同気持ちを新たにハリキッテおります。今年もどうぞよろしくお願いいたします。
「四つ葉のクローバー」も発刊後一周年を迎え、臨床検査情報誌も６号を数えることとなりました。 今年も創刊時の目標であります、「患者さんの視点」にたった、企画を考えていきたいと思います。

今回は**「病理検査」**についてまとめてみました。
患者さんの体より採取された病変の組織や細胞から顕微鏡用のガラス標本を作り、この標本を顕微鏡で観察して診断するのが病理診断です。病理診断は最終診断として治療方針の決定や予後の推定に大きな役割を果たしています。病理診断を専門とする医師が病理医です。当院には２名の病理医がいます。病理診断には以下のようなものがあります。

○細胞診断　　○生検組織診断　○手術で摘出された臓器・組織の診断
○手術中の迅速診断　　○病理解剖

細胞診断

肺がんや膀胱（ぼうこう）がんでは、痰（たん）や尿の中にがん細胞が混じることがあります。痰や尿を顕微鏡で観察して、がん細胞があるかどうかを判断するのが細胞診断（細胞診）です。子宮がん検診では、子宮頚部からこすりとって調べます。のどや乳房などにしこりがあると細い針を刺して、とれた細胞の中にがん細胞があるかどうかを調べます。
細胞診標本を顕微鏡で観察して異常細胞を探し出す仕事をしているのが臨床検査技師の内の細胞検査士です。異常細胞が見出された場合には細胞診専門医が診断をします。

生検組織診断

治療方針を決めるために、胃・大腸や肺の内視鏡検査を行った際に病変の一部をつまみ採ったり、皮膚などにできものができたときにその一部をメスなどで切りとったりして、病変の一部を組織標本にします。この検査を生検といい、その診断を生検組織診断とよびます。

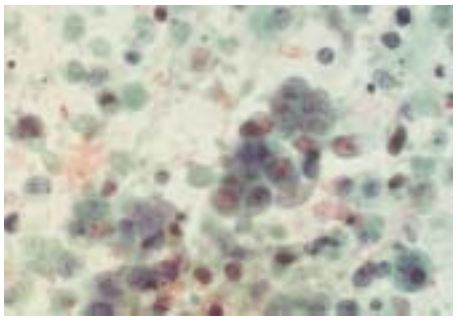

喀痰中のがん細胞

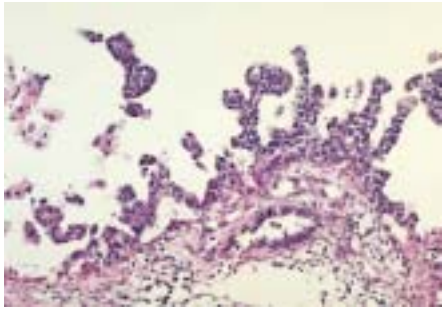

気管支鏡生検組織像

手術で摘出された臓器･組織の診断

摘出された臓器・組織は、病理医が肉眼で病変の部位、大きさ、性状、広がりを観察し、診断に必要な部分を切りとります。臨床検査技師がこの臓器・組織の顕微鏡標本を作ります。病理医が標本を観察し、どのような病変がどれくらい進行しているか、手術でとりきれたのか、追加治療が必要かどうか、がんの場合には悪性度や転移の有無など治療方針の決定に役立つ情報を臨床医に提供します。

手術中の迅速診断

手術前に充分な検査が出来なかった場合や生検が難しい場合には術中迅速診断を行うことがあります。術中迅速診断では、手術中に採取された病変組織から病理診断を行います。診断結果は約 20～30 分で執刀医に連絡され、手術方針が決定されます。

病変がとりきれたかどうかの確認のため、迅速手術によって取り出された臓器・組織の断端（だんたん）を調べたり、がんの転移がうたがわれる部分を調べて手術で切除する範囲を決めたりするときも、術中迅速診断は役立ちます。



手術摘出標本

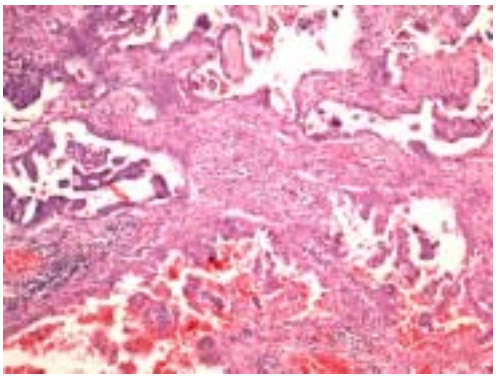

摘出標本組織像

病理解剖

ご遺族の承諾のもとに、病死された患者さんのご遺体を解剖させていただくのが病理解剖で、剖検（ぼうけん）ともよばれます。生前の診断は正しかったのか、どのくらい病気が進行していたのか、適切な治療がなされていたのか、治療の効果はどれくらいあったのか、死因は何か、といったことを判断します。事故や犯罪がからむ法医解剖や医学生の教育のために献体していただく系統解剖とは異なるものです。

病理解剖の肉眼所見は、解剖を行った病理医から主治医へと報告され、ご遺族に説明されます。なお、顕微鏡所見を含めた最終診断にはもう少し時間が必要です。

「四つ葉のクローバー」が当院のホームページ（インターネット）に公開されましたのでご参照ください。

ホームページアドレス　http://kosei-hospital.kiryu.gunma.jp/

検査結果は担当医へご質問ください

編集担当　立崎、竹内、小保方